常山酮对大鼠肝纤维化的影响及其机制

梁　洁[1]，张　蓓[1*]，刘佳宝[2]，沈若武[3]，张希东[4]，高美华[1]，李　营[1]，耿　霄[1]，周文超[1]，王　丽[1]，王十锦[1]

1. 青岛大学医学院 免疫教研室，山东 青岛　266071
2. 青岛大学医学院附属医院 放射科，山东 青岛　266071
3. 青岛大学医学院 解剖教研室，山东 青岛　266071
4. 青岛市传染病医院，山东 青岛　266071

摘　要：目的　探讨常山酮对刀豆蛋白 A（Con A）诱导的大鼠肝纤维化的影响及其机制。**方法**　50 只 Wistar 大鼠随机分成对照组（8 只）、模型组（14 只）及常山酮低、高剂量（5、10 mg/kg）组（各 14 只），对照组大鼠每周尾 iv 磷酸盐缓冲液（PBS）300 μL 1 次；其余 3 组大鼠每周尾 iv Con A 12.5 mg/kg（溶于 300 μL PBS）1 次，连续 8 周。自造模起在常山酮各组大鼠饲料中添加相应剂量的常山酮，连续给药 8 周后大鼠称质量，处死。生化分析法检测血清中肝功能指标丙氨酸转氨酶（ALT）、天冬氨酸转氨酶（AST）、总蛋白（TP）、白蛋白（ALB）的水平；ELISA 法检测血清肝纤维化指标转化生长因子-β_1（TGF-β_1）、透明质酸（HA）、III 型前胶原（PC-III）的水平；肝组织行 HE 和 Masson 胶原染色，进行病理分析并按肝纤维化半定量计分系统（SSS）计分系统进行评分；天狼星红和免疫组化染色观察肝组织 I 型胶原（Col I）的沉积及蛋白表达的变化。**结果**　与模型组大鼠比较，常山酮组大鼠血清中 ALT、AST、TP、TGF-β_1、HA 和 PC-III 水平显著降低（$P<0.05$、0.01），肝脏病理损伤明显减轻（$P<0.05$、0.01），肝纤维化评分明显降低（$P<0.05$、0.01），肝组织中 Col I 沉积及蛋白的表达显著下调（$P<0.05$、0.01）。**结论**　常山酮能有效减轻 Con A 致肝纤维化大鼠的肝脏损伤，降低肝纤维化程度，其机制与抑制肝内 Col I 的沉积和蛋白的表达有关。

关键词：常山酮；刀豆蛋白 A；肝纤维化；Col I；TGF-β_1；α-SMA

中图分类号：R282.710.5　　**文献标志码：**A　　**文章编号：**0253 - 2670(2013)23 - 3352 - 07

DOI: 10.7501/j.issn.0253-2670.2013.23.017

Effects of halofuginone on hepatic fibrosis in rats and their mechanism

LIANG Jie[1], ZHANG Bei[1], LIU Jia-bao[2], SHEN Ruo-wu[3], ZHANG Xi-dong[4], GAO Mei-hua[1], LI Ying[1], GENG Xiao[1], ZHOU Wen-chao[1], WANG Li[1], WANG Shi-jin[1]

1. Department of Immunology, Medical College, Qingdao University, Qingdao 266071, China
2. Department of Radiology, The Affiliated Hospital of Qingdao Medical College, Qingdao 266071, China
3. Department of Anatomy, Medical College, Qingdao University, Qingdao 266071, China
4. Qingdao Hospital of Infectious Diseases, Qingdao 266071, China

Abstract: Objective　To investagate the protective effects of halofuginone against liver injury induced by concanavalin A (Con A) in rats and their mechanism. **Methods**　Rats were divided into control (G1, 8), model (G2, 14), low- (5 mg/kg, G3, 14) and high-dose (10 mg/kg, G4, 14) halofuginone groups. The rats in G1 were iv injected with 300 μL PBS from tail vain once a week, the rats in other three groups were iv injected with 12.5 mg/kg Con A (in 300 μL PBS) once a week for eight consecutive weeks. Halofuginone was given in the diet for rats in G3 and G4 after molding and continuous administration for eight weeks after the rats were weighted and then were put to execution. The biochemical analysis was used to determine alanine aminotransferase (ALT), aspartate aminotransferase (AST), total protein (TP), and album protain (ALB) in serum while enzyme-linked immuno sorbent assay (ELISA) was applied for detecting transforming growth factor β_1 (TGF-β_1), hyaluronic acid (HA), and procollagen III (PC-III) levels in serum. HE and Masson's trichrome stainings were conducted in liver tissue to observe the pathological variations. Grades of hepatic fibrosis

收稿日期：2013-04-18

基金项目：国家自然科学基金资助项目（81072398）；山东省科技发展计划（2009GG10002044）

作者简介：梁　洁（1988—），女，硕士研究生，研究方向为免疫调节和临床免疫。E-mail: siimifly@126.com

***通信作者**　张　蓓　E-mail: zhangbei124@aliyun.com

were evaluated according to SSS system. Sirus and immunohistochemical stainings were executed for detecting the deposition and protein expression of collagen 1 (Col I) in liver tissue. **Results** Compared with the G2, halofuginone could decrease the levels of ALT, AST, TP, ALB, TGF-β_1, HA, and PC-III in serum obviously ($P < 0.05$, 0.01). Halofuginone could improve the liver pathological variations of fibrotic rats obviously ($P < 0.05$, 0.01) and reduce the score of hepatic fibrosis significantly ($P < 0.05$, 0.01). Halofuginone treatment could reduce the deposition and expression of Col I protein ($P < 0.05$, 0.01). **Conclusion** Halofuginone could attenuate the Con A-induced immunological liver injury and the fibrosis level in rats. The mechanisms possibly contribute to down-regulating the deposition and expression of Col I protein in liver of rats.

Key words: halofuginone; concanavalin A; hepatic fibrosis; Col I; TGF-β_1; α-SMA

常山酮（halofuginone）是从常山 *Dichroa febrifuga* Lour. 中提取的常山碱（febrifugine）的衍生物，主要用于驯养类动物球虫病和疟疾的预防和治疗，且无肝脏毒性[1-3]。自首次发现常山酮可抑制 I 型胶原（Col I）蛋白的合成以来[4]，陆续报道其对硬皮病、辐射诱导纤维化、肺纤维化、外科植入物周围纤维化的粘连等与纤维化相关的疾病具有一定抑制作用[5-6]；还具有抑制胰腺纤维化、平滑肌瘤黑色素瘤骨转移及肌肉纤维化等作用[7-10]，其主要通过抑制转化生长因子（TGF-β）信号途径发挥抗纤维化作用[7-11]。常山酮作为治疗癌症和多种纤维化疾病的药物目前已经进入临床试验阶段[12]。许多中药被证实有不同程度的抗纤维化作用[13-15]，然而常山酮对肝纤维化 Col I 沉积的影响鲜见报道。此外寻找有效的抗纤维化治疗位点及选择合适的实验模型研发新的、有效的抗纤维化药物仍是肝病研究领域的热点和难点[16]。本实验采用刀豆蛋白 A（Con A）建立 Wistar 大鼠免疫性肝损伤模型，探讨常山酮是否具有抑制纤维化和肝脏保护作用及其作用机制，为常山酮用于治疗肝纤维化提供实验依据。

1 材料

1.1 药品与试剂

常山酮，上海蓝季科技发展有限公司，经 HPLC 检测质量分数＞98%；Con A、苏木素、伊红，美国 Sigma 公司；肿瘤生长因子-β_1（TGF-β_1）、透明质酸（HA）、III 型前胶原（PC-III）ELISA 试剂盒，北京索莱宝科技有限公司；Masson 三色胶原试剂盒，福州迈新生物技术开发有限公司；天狼星红染色试剂，北京索莱宝科技有限公司；免疫组化用兔抗大鼠 I 型胶原（Col I）多克隆抗体，北京博奥森生物技术有限公司。

1.2 动物

雄性 Wistar 大鼠，SPF 级，体质量（200±20）g，由青岛市实验动物和动物实验中心提供，动物质量合格证号：SCXK（鲁）20090007。大鼠适应环境 1 周后开始实验。

1.3 仪器

Olympus BX50 PM-CBAD 显微照相装置；Olympus 400 自动生化仪；雷杜 PT-6100 酶标仪。

2 方法

2.1 分组与给药

大鼠随机分为对照组（8 只），模型组（14 只）及常山酮低、高剂量（5、10 mg/kg）组（各 14 只）。对照组大鼠经尾 iv 磷酸盐缓冲液（PBS）300 μL，每周 1 次；其余 3 组大鼠每周尾 iv Con A 12.5 mg/kg [溶于 300 μL 磷酸缓冲液（PBS）] 1 次 [17]，连续 8 周。期间对照组和模型组正常喂饲；常山酮各组大鼠自造模开始喂饲含有相应剂量常山酮的饲料，连续给药 8 周。第 8 次 iv Con A 1 周后，大鼠以 10% 水合氯醛麻醉，称体质量，心包取血，分离血清，−20 ℃保存待检。4%多聚甲醛灌注后取肝脏组织，置于 4%多聚甲醛中待检。

2.2 指标检测

2.2.1 肝脏指数　处死大鼠前称体质量，取出肝脏，滤纸拭干后立即称质量，计算肝脏指数。

肝脏指数＝肝脏质量 (g) / 体质量 (g) ×100

2.2.2 肝功能　应用自动生化仪检测大鼠血清中肝功能指标丙氨酸转氨酶（ALT）、天冬氨酸转氨酶（AST）、总蛋白（TP）、白蛋白（ALB）的水平。

2.2.3 ELISA 法检测大鼠血清中肝纤维化指标 TGF-β_1、HA、PC-III 的水平　按 ELISA 试剂盒说明书操作，酶标仪检测大鼠血清中 TGF-β_1、HA、PC-III 水平。

2.2.4 病理形态学观察　取“2.1”项下处理过的大鼠肝组织，HE 染色，光镜下观察（×200）肝组织病理学改变。

2.2.5 Masson 三色胶原染色　取“2.1”项下处理过的大鼠肝组织，Masson 染色，光镜下观察（×200）胶原纤维，并按照肝纤维化半定量计分系统（SSS）方法[18]，对各组大鼠肝纤维化程度进行评分，得分

越高，表示纤维化程度越重。

2.2.6 苦味酸-天狼星红染色观察胶原沉积 取“2.1”项下处理过的大鼠肝组织，切片脱蜡至水，苦味酸-天狼星红染液（1 g 天狼星红溶于 100 mL 苦味酸饱和液内）染 1 h，水洗。苏木素对比核染色 2 min，无水乙醇分化与脱水，二甲苯透明，中性树脂封固。

2.2.7 免疫组化 SP 法检测肝组织中 Col I 蛋白的表达 取“2.1”项下处理过的大鼠肝组织，石蜡包埋，切片，依次经二甲苯脱蜡、系列质量分数乙醇水化，PBS 洗 5 次后，置于枸橼酸钠缓冲液中煮沸修复 15 min，自然凉至室温，PBS 洗 3 次。3%双氧水和正常山羊血清各封闭 20 min，加入一抗，4 ℃孵育过夜。次日复温 20 min，PBS 洗 3 次，加入二抗（生物素标记的羊抗兔 IgG）孵育 20 min，PBS 洗 3 次，加入三抗（辣根酶标记的链酶亲和素）37 ℃下孵育 20 min，PBS 洗 3 次，DAB 显色，光镜下观察（×200），适时终止。苏木素复染 5 min，自来水冲洗片刻，1%盐酸-75%乙醇溶液分化 30 s，自来水冲洗 5 min 蓝化。依次经 70%、80%、90%、95%、无水乙醇（各 5 min），二甲苯（15 min）脱水 3 次，最后用中性树胶封片。

2.3 统计学分析

采用 SAS 8.1 统计学软件进行数据处理，数据以 $\bar{x} \pm s$ 表示，多组间比较采用单因素方差分析，进行方差齐性检验，若各组总体方差齐，采用 Pooled t 检验；若各组总体方差不齐，采用 Satterthwaite t 检验。

3 结果

3.1 模型成功判定标准

造模第 8 周末，各组随机处死大鼠 2 只。模型组大鼠体质量较轻，肝脏大体色泽偏暗、表面不光滑、体积未见明显改变、边缘较钝、质地较实、有结节感；血清 ALT、AST、TP、TGF-β_1、HA、PC-III 水平均明显升高；病理组织学观察可见肝纤维化，证实肝纤维化造模成功。随即处死所有大鼠。

3.2 对大鼠一般状态和肝脏指数的影响

对照组大鼠发育良好，无死亡。模型组大鼠精神萎靡、活动少、发育缓慢、毛色蓬乱无光泽、厌食，体质量减轻，于注射 Con A 第 6 周死亡 2 只，第 7 周死亡 3 只。常山酮 5 mg/kg 组第 6、7 周各死亡 1 只大鼠，10 mg/kg 组第 7 周死亡 1 只大鼠，两组大鼠一般状态介于对照组和模型组之间。与对照组比较，模型组大鼠肝脏指数显著增加（$P<0.001$），与模型组比较，常山酮各组大鼠肝脏指数显著降低（$P<0.05$）。结果见表 1。

3.3 对肝纤维化大鼠肝功能指标的影响

与对照组比较，模型组大鼠血清中 ALT、AST、TP 水平显著升高（$P<0.01$），ALB 水平显著降低（$P<0.01$）。与模型组比较，常山酮各剂量组大鼠血清中 ALT、AST、TP 水平显著降低（$P<0.05$、0.01），且其两剂量组间无显著差异；常山酮 10 mg/kg 组大鼠血清中 ALB 水平显著升高（$P<0.01$）。结果见表 2。

3.4 对肝纤维化大鼠血清中肝纤维化指标的影响

与对照组比较，模型组大鼠血清中 TGF-β_1、HA、PC-III 的水平明显升高（$P<0.01$）。与模型组比较，常山酮各组大鼠血清中的上述指标显著下降

表 1 常山酮对肝纤维化大鼠肝脏指数的影响（$\bar{x} \pm s$）

Table 1 Effect of halofuginone on liver indexes of rats with hepatic fibrosis ($\bar{x} \pm s$)

组 别	剂量 / (mg·kg^{-1})	动物 / 只	肝脏指数
对照	—	8	4.488 0±0.002 8
模型	—	9	5.517 1±0.005 9***
常山酮	5	12	5.100 2±0.001 6$^{**\#}$
	10	13	4.948 8±0.002 9$^{**\#}$

与对照组比较：$^{**}P<0.01$ $^{***}P<0.001$；与模型组比较：$^{\#}P<0.05$

$^{**}P<0.01$ $^{***}P<0.001$ *vs* control group; $^{\#}P<0.05$ *vs* model group

表 2 常山酮对肝纤维化大鼠血清中肝功能指标的影响（$\bar{x} \pm s$）

Table 2 Effect of halofuginone on liver function indexes in serum of rats with hepatic fibrosis ($\bar{x} \pm s$)

组 别	剂量 / (mg·kg^{-1})	动物 / 只	ALT / (U·L^{-1})	AST / (U·L^{-1})	TP / (g·L^{-1})	ALB / (g·L^{-1})
对照	—	8	50.61±5.02	171.58±14.78	62.67±4.68	34.06±2.52
模型	—	9	70.61±8.90**	253.05±37.76**	74.28±6.81**	27.61±2.10**
常山酮	5	12	64.38±6.26$^{**\#}$	218.73±20.00$^{**\#}$	70.67±5.81**	29.38±2.88**
	10	13	59.91±6.02$^{*\#\#}$	208.68±33.18$^{*\#}$	67.46±5.18$^{*\#}$	31.58±2.59$^{*\#\#}$

与对照组比较：$^{*}P<0.05$ $^{**}P<0.01$；与模型组比较：$^{\#}P<0.05$ $^{\#\#}P<0.01$

$^{*}P<0.05$ $^{**}P<0.01$ *vs* control group; $^{\#}P<0.05$ $^{\#\#}P<0.01$ *vs* model group

（P＜0.05、0.01），且 10 mg/kg 组大鼠血清 HA 和 PC-III 的水平显著低于 5 mg/kg 组（P＜0.05）。结果见表 3。

3.5 各组大鼠肝组织病理学观察

HE 染色可见，对照组大鼠肝小叶结构完整，肝索排列整齐，肝细胞无变性坏死和淋巴细胞浸润，未见纤维沉积。模型组大鼠汇管区纤维结缔组织大量增生，肝小叶结构被破坏，肝索排列紊乱，肝细胞坏死明显，有大量淋巴细胞浸润，部分可见假小叶形成。常山酮 10 mg/kg 组大鼠肝脏汇管区有少量纤维组织增生，肝细胞变性坏死明显减轻，少量淋巴细胞浸润，未见假小叶形成；其 5 mg/kg 剂量组量组大鼠汇管区纤维结缔组织增生较明显，个别小叶结构被破坏，未出现假小叶，肝损伤程度介于模型组和其高剂量组之间。结果见图 1。

Masson 三色胶原染色显示，对照组大鼠肝脏汇管区有极少量胶原纤维存在，肝小叶间未见纤维组织增生，无假小叶形成。模型组大鼠肝脏汇管区大量胶原纤维增生，增生的胶原纤维形成纤维分隔，并破坏肝小叶结构，分割、包绕肝小叶，有假小叶形成。常山酮 10 mg/kg 组大鼠肝脏胶原纤维明显减少，只见汇管区有一定的纤维组织增生，少部分亦见胶原向周边延伸，无假小叶存在；其 5 mg/kg 剂量组大鼠肝组织汇管区纤维结缔组织增生较明显，个别小叶结构被破坏，未出现假小叶，肝损伤程度介于模型组和常山酮 10 mg/kg 组之间。结果见图 2。

按照 SSS 方法，对 4 组大鼠肝纤维化程度进行评分。结果显示，与模型组比较，常山酮各剂量组大鼠 SSS 评分显著降低（P＜0.001），其中 10 mg/kg 组的作用强于 5 mg/kg 组（P＜0.05）。结果见表 4。

表 3 常山酮对肝纤维化大鼠血清中肝纤维化指标的影响（$\bar{x} \pm s$）

Table 3 Effect of halofuginone on hepatic fibrosis indexes in serum of rats with hepatic fibrosis ($\bar{x} \pm s$)

组 别	剂量 / (mg·kg^{-1})	动物 / 只	TGF-β_1 / (ng·L^{-1})	HA / (ng·L^{-1})	PC-III / (μg·L^{-1})
对照	—	8	97.86± 9.39	210.33±33.11	19.72±2.15
模型	—	9	129.83±20.90**	365.01±54.08**	29.64±4.37**
常山酮	5	12	114.04± 7.87$^{**\#}$	314.73±45.81$^{**\#}$	25.77±3.13$^{**\#}$
	10	13	112.24±12.07$^{*\#}$	264.06±51.66$^{**\#\#\blacktriangle}$	23.02±3.33$^{*\#\#\blacktriangle}$

与对照组比较：$^{*}P$＜0.05 $^{**}P$＜0.01；与模型组比较：$^{\#}P$＜0.05 $^{\#\#}P$＜0.01；与常山酮 5 mg·kg^{-1} 组比较：$^{\blacktriangle}P$＜0.05

$^{*}P < 0.05$ $^{**}P < 0.01$ *vs* control group; $^{\#}P < 0.05$ $^{\#\#}P < 0.01$ *vs* model group; $^{\blacktriangle}P < 0.05$ *vs* halofuginone 5 mg·kg^{-1} group

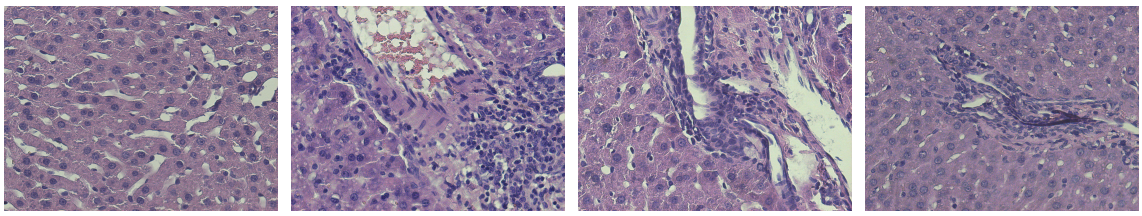

对照 模型 常山酮 5 mg·kg^{-1} 常山酮 10 mg·kg^{-1}

图 1 HE 染色观察各组大鼠肝组织病理学改变

Fig. 1 Liver histopathological photograms of rats in each group by HE staining

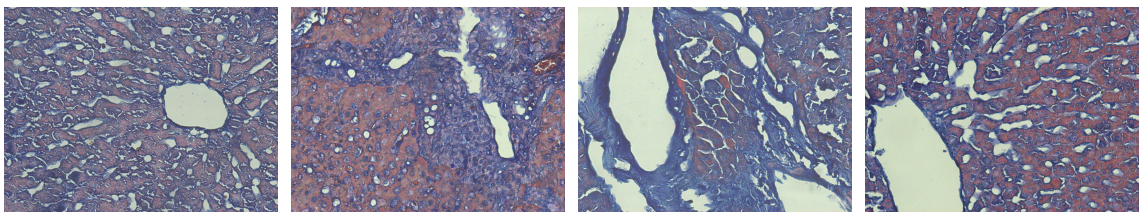

对照 模型 常山酮 5 mg·kg^{-1} 常山酮 10 mg·kg^{-1}

图 2 Masson 染色观察各组大鼠肝组织病理学改变

Fig. 2 Liver histopathological photograms of rats in each group by Masson staining

表 4　常山酮对肝纤维化大鼠 SSS 评分的影响（$\bar{x} \pm s$）

Table 4　Effect of halofuginone on SSS score of rats with hepatic fibrosis（$\bar{x} \pm s$）

组　别	剂量 / (mg·kg^{-1})	动物 / 只	SSS 评分
对照	—	8	0
模型	—	9	20.75±2.87
常山酮	5	12	13.70±2.45$^{###}$
	10	13	11.30±2.08$^{###▲}$

与模型组比较：$^{###}P<0.001$；与常山酮 5 mg·kg^{-1} 组比较：$^{▲}P<0.05$

$^{###}P<0.001$ *vs* model group; $^{▲}P<0.05$ *vs* halofuginone 5 mg·kg^{-1} group

3.6　对纤维化肝脏 Col I 胶原沉积的影响

天狼星红染色显示，对照组大鼠肝脏汇管区有极少量的 I 型沉积。模型组大鼠肝脏中 Col I 沉积明显增多，呈红色，在小叶中央静脉、肝窦周围间隙呈环绕分布，在汇管区呈星芒状分布，部分向小叶内伸展，形成小叶间分隔。常山酮给药组大鼠肝脏 Col I 沉积明显减少，只见汇管区有一定的纤维组织增生，少部分亦见胶原向周边延伸，无假小叶存在，其对胶原沉积的减轻作用随剂量的增加而增强。结果见图 3。

3.7　对肝纤维化大鼠肝组织中 Col I 蛋白表达的影响

对照组大鼠免疫组化图片背景洁净，无非特异性染色，大鼠肝组织 Col I 表达微弱，主要分布在门静脉、汇管区及纤维间隔等纤维化区。与对照组比较，模型组大鼠肝组织 Col I 阳性染色所占面积比例明显升高。与模型组比较，常山酮 2 个剂量组的 Col I 阳性表达面积比例明显减小，且 5 mg/kg 组 Col I 蛋白阳性表达面积比例略高于 10 mg/kg 组。结果见图 3。

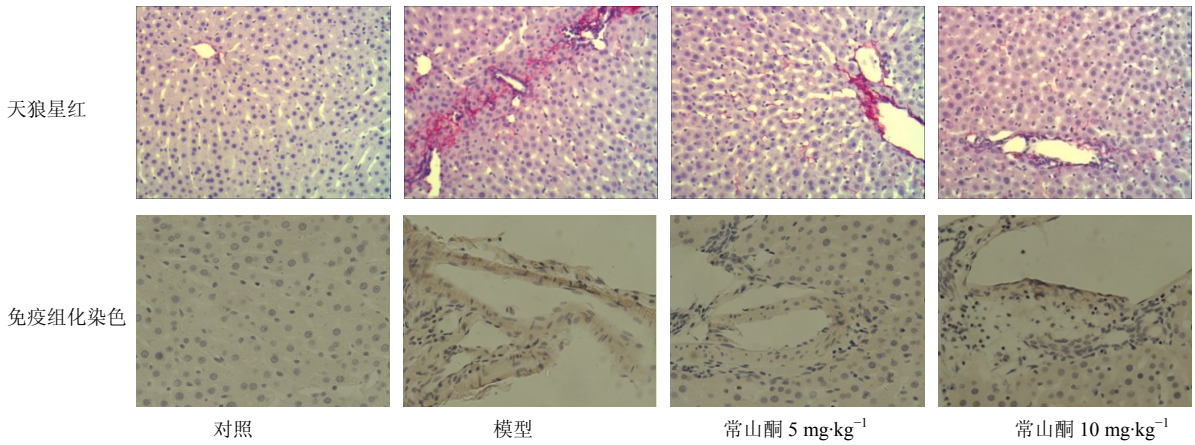

图 3　各组大鼠肝组织中 Col I 蛋白的阳性表达

Fig. 3　Expression of Col I protein in liver tissue of rats in four groups

4　讨论

肝纤维化是以肝内大量胶原沉积为特征的疾病，沉积的胶原分 5 型，其中以 I 型为主。肝脏经病毒、乙醇、药物等反复刺激后均可引起肝细胞的变性、坏死，继而形成肝纤维化甚至肝硬化。激活的肝星形细胞（HSC）是肝纤维化发生、发展的中心环节，是细胞外基质（ECM）的主要来源。在致病因子刺激下，静止的 ECM 激活为成肌纤维样细胞，开始表达 ECM 激活的早期标志物 α-SMA，继而使肝脏 ECM［主要是 Col I、III 型胶原（Col III）］生成增加而降解减少，最终导致多种类型的肝纤维化形成[19-20]。TGF-β_1 是现知最强有力的肝纤维化促进因子，是肝损伤后促进肝全面纤维化的一个关键细胞因子[21]。TGF-β_1 I 型受体（TBR-I）在肝纤维化过程中起重要作用，可以启动和维持 HSC 的活化，促进 HSC 的增殖及 ECM 的合成，以阻碍胶原的降解。肝纤维化形成时 Col I、Col III 明显增多，以 Col I 为主，约占 60%～70%。此外，HA、人 III 型前胶原（hPC III）、层粘连蛋白（LN）、Col IV 蛋白（Col IV-C）可作为反映肝纤维化的血清学指标，尤其是 HA 和 hPC III 对早期肝纤维化诊断最有价值[22]。HA 还是筛选肝硬化最敏感的指标，hPC III 与肝纤维化程度呈正相关[23]。

常山酮是从中药常山中提取的常山碱的衍生物。体外实验发现，常山酮可抑制鼠科动物、鸟类及人类硬皮病患者分离的皮肤纤维母细胞 Col I 基因的表达与合成[24]。本实验对大鼠肝脏 Masson 染色和天狼星红染色发现，模型组大鼠肝脏内胶原沉积显著，常山酮能显著减轻 I 型胶原沉积，且作用随剂量的增大而增强。免疫组化观察结果显示，模

型组大鼠肝脏汇管区和小叶内 Col I 蛋白的表达明显，常山酮 10 mg/kg 组大鼠肝脏汇管区和小叶内 Col I 表达明显下调，这与常山酮能降低其他纤维化疾病中 Col I 蛋白的合成的报道相符[25]。ELISA 结果显示，常山酮治疗组中大鼠血清 TGF-β1、HA、PCIII 水平降低。肝组织病理学检查可见，模型组小鼠肝组织结构受到严重破坏，淋巴细胞浸润，由胶原纤维等构成的纤维间隔正在形成或已经形成；而常山酮 10 mg/kg 组大鼠肝组织胶原纤维增生程度明显减轻，与血清学指标及免疫组化结果相符。表明常山酮在减轻胶原沉积的同时保护肝脏。

近来有研究表明，常山酮降低慢性移植物抗宿主病患者体内 Col I 基因的表达及 Col I 的合成，其作用是通过抑制 Th17 细胞的分化产生的，这进一步证实了常山酮治疗人类纤维化疾病的潜在临床价值[26]。

综上所述，常山酮可减轻大鼠肝组织中胶原沉积、降低肝组织胶原蛋白的量，改善肝脏病理损害情况，且其高剂量的作用优于低剂量。但常山酮减轻胶原沉积的具体机制并不明确，尚待进一步深入探讨。

参考文献

[1] 邓君丽, 寻桂华. 常山与白常山的比较鉴别 [J]. 中草药, 1996, 27(6): 369-370.

[2] 顾艳艳, 刘世旭, 王诗玺, 等. 常山酮的合成方法研究 [J]. 中国海洋大学学报: 自然科学版, 2011, 41(9): 67-70.

[3] 陈 勇, 程 明, 刘春霞. 肝脏毒性中药的研究现状与展望 [J]. 中草药, 2004, 35(11): 1315-1316.

[4] Choi E T, Callow A D, Sehgal N L, *et al*. Halofuginone, a specific collagen type I inhibitor, reduces anastomotic intimal hyperplasia [J]. *Arch Surg*, 1995, 130(3): 257-261.

[5] Hasegawa M, Matsushita Y, Horikawa M, *et al*. A novel inhibitor of Smad-dependent transcriptional activation suppresses tissue fibrosis in mouse models of systemic sclerosis [J]. *Arthritis Rheum*, 2009, 60(11): 3465-3475.

[6] Nawroth I, Alsner J, Behlke M A, *et al*. Intraperitoneal administration of chitosan/DsiRNA nanoparticles targeting TNFα prevents radiation-induced fibrosis [J]. *Radiother Oncol*, 2010, 97(1): 143-148.

[7] Yavas G, Calik M, Calik G, *et al*. The effect of Halofuginone in the amelioration of radiation induced-lung fibrosis [J]. *Med Hypotheses*, 2013, 80(4): 357-359.

[8] Grudzien M M, Low P S, Manning P C, *et al*. The antifibrotic drug halofuginone inhibits proliferation and collagen production by human leiomyoma and myometrial smooth muscle cells [J]. *Fertil Steril*, 2010, 93(4): 1290-1298.

[9] Juárez P, Mohammad K S, Yin J J, *et al*. Halofuginone inhibits the establishment and progression of melanoma bone metastases [J]. *Cancer Res*, 2012, 72(23): 6247-6256.

[10] Halevy O, Genin O, Barzilai-Tutsch H, *et al*. Inhibition of muscle fibrosis and improvement of muscle histo-pathology in dysferlin knock-out mice treated with halofuginone [J]. *Histol Histopathol*, 2013, 28(2): 211-226.

[11] Nelson E F, Huang C W, Ewel J M, *et al*. Halofuginone down-regulates Smad3 expression and inhibits the TGFbeta-induced expression of fibrotic markers in human corneal fibroblasts [J]. *Mol Vis*, 2012, 18: 479-487.

[12] Keller T L, Zocco D, Sundrud M S, *et al*. Halofuginone and other febrifugine derivatives inhibit prolyl-tRNA synthetase [J]. *Nat Chem Biol* , 2012, 8(3): 311-317.

[13] 谌 辉, 张景辉, 刘文琪. 姜黄素抗血吸虫病肝纤维化及其机制的实验研究 [J]. 中草药, 2009, 40(8): 1274-1277.

[14] 宋仕玲, 龚作炯 张全荣. 中药复方金三莪对肝纤维化大鼠的治疗作用及其机制研究 [J]. 中草药, 2004, 35(3): 293-296.

[15] 周程艳, 艾凌艳, 王 美, 等. 杜仲多糖抗肝纤维化作用的实验研究 [J]. 中草药, 2011, 42(2): 3324-329.

[16] 王伟静, 谢 青. 抗肝纤维化治疗的研究进展 [J]. 肝脏, 2011, 16(1): 65-67.

[17] Wang Z, Wu X, Song L, *et al*. Phosphoinositide 3-kinase γ inhibitor ameliorates concanavalin A-induced hepatic injury in mice [J]. *Biochem Biophysical Res Commun*, 2009, 386(4): 569-574.

[18] 曾民德, 王泰龄, 王宝恩. 肝纤维化诊断及疗效评估共识 [J]. 中华肝脏病杂志, 2002, 10(5): 327-328

[19] Foo N P, Lin S H, Lee Y H, *et al*. α-Lipoic acid inhibits liver fibrosis through the attenuation of ROS-triggered signaling in hepatic stellate cells activated by PDGF and TGF-β1 [J]. *Toxicology*, 2011, 282(1): 39-46.

[20] Friedman S L. Liver fibrosis-from bench to bedside [J]. *J Hepatol*, 2003, 38(suppl 1): S38-S53.

[21] Nawar E A, Abul-fadl A M, Hassanin B E D, *et al*. Clinical value of transforming growth factor beta as a marker of fibrosis in adolescents with chronic liver diseases [J]. *J Am Sci*, 2011, 7(3): 464-472.

[22] 陆 玮, 陆思源. 肝纤维化诊断和治疗进展 [J]. 国际消化病杂志, 2006, 26(1): 2-4.

[23] Li H, Hu Y, Li N, *et al*. Liver Fibrosis and Five Year Survival of Hepatocellular Cancer Cases Undergoing Transcatheter Arterial Chemo Embolization Using Small Doses [J]. *Asian Pac J Cancer Prev*, 2012, 13(4): 1589-1593.

[24] Granot I, Halevy O, Hurwitz S, *et al*. Halofuginone: an inhibitor of collagen type I synthesis [J]. *Bba-Gen Subjects*, 1993, 1156(2): 107-112.

[25] Cerit K K, Karakoyun B, Yüksel M, *et al*. The antifibrotic drug halofuginone reduces ischemia/ reperfusion-induced oxidative renal damage in rats [J]. *J Pediatr Urol*, 2012, 9(2): 174-183.

[26] Cheng H, Tian J, Zeng L, *et al*. Halofugine prevents cutaneous graft versus host disease by suppression of Th17 differentiation [J]. *Hematology*, 2012, 17(5): 261-267.