静脉注射三乙醇胺对 SD 大鼠的病理性损伤作用

魏锦萍，张红兵，池翠萍，安 全，郭剑平，张继荣
中国辐射防护研究院，山西 太原 030006

摘 要：目的 观察静脉注射三乙醇胺后 SD 大鼠的组织病理学改变及其可逆性。**方法** 60 只 SD 大鼠，随机分为对照组和 300 mg/kg 剂量组，连续 30 d 给药和恢复 4 周，分别进行大体解剖和组织病理学检查。**结果** 连续给药 30 d，SD 大鼠肝细胞嗜酸性变，肾髓质肾小管上皮细胞变性，脾小体生发中心增大，白髓边缘带增宽，淋巴结内淋巴滤泡数量增多，生发中心增大；恢复 4 周，肝脏、脾脏和淋巴结病变恢复不明显。**结论** 静脉注射一定剂量的三乙醇胺，对 SD 大鼠肝脏、肾脏、脾脏和淋巴结有一定的损伤作用，其中，肾脏的损伤可逆，脾脏、淋巴结和肝脏的损伤有一定程度的恢复。

关键词：三乙醇胺；SD 大鼠；病理性损伤；静脉注射
中图分类号：R965.3 **文献标志码：**A **文章编号：**1674 - 6376 (2012) 05 - 0351 - 03

Pathological damage of SD rat after intravenous injection of trolamine

WEI Jin-ping, ZHANG Hong-bing, CHI Cui-ping, AN Quan, GUO Jian-ping, ZHANG Ji-rong
China Institute For Radiation Protection, Taiyuan 030006

Abstract: Objective To observe the histopathological change of SD rats after iv administration with trolamine and its recoverability. **Methods** Sixty rats were divided into control group and rolamine group (300 mg/kg), and gross anatomy and histopathology observation were carried out after the continuous administration for 30 d and the recovery for four weeks. **Results** Some tissue structures of SD rats via 30 d successive administration, such as liver, kidney, spleen, and lymph node, were changed, such as hepatocyte acidophily change, part epithelial cell degeneration of renal tubule in the renal medulla, the increase of the number of lymphoid follicle and the volume of germinal center in lymph node, and the volume of germinal center and the boundary zone of white pulp in spleen. The reversablity of these changes except kidney is not obvious. **Conclusion** The liver, spleen, kidney, and lymph nod are injuried by trolamine via iv injection. The damage of kidney is reversible, but the damage of the liver, spleen and lymph nod could only be reversed partly.

Key words: trolamine; SD rat; pathological damage; intravenous injection

三乙醇胺是 2010 版《中国药典》收载的药用辅料，用作乳化剂和 pH 值调节剂等[1]，在工业上应用广泛，接触人群多，造成的职业危害比较严重[2]。文献报道，口服一定剂量的三乙醇胺可引起大鼠肾脏、肝脏和脾脏的脏器质量和组织结构的变化[3-4]。本实验旨在通过研究 SD 大鼠尾 iv 给予三乙醇胺后引起的病理性损伤作用及其可逆性，为全面评价三乙醇胺的毒性及其临床应用提供科学依据。

1 材料与方法

1.1 受试物

三乙醇胺，由天津市风船化学试剂科技有限公司生产，化学纯，批号 20101013，纯度大于 85%。实验前用生理盐水稀释至一定浓度，现用现配。

1.2 仪器

Shandon Finesse 325 型石蜡切片机、Shandon Histocentre 3 型石蜡包埋机、Shandon Excelsior ES 型全自动组织脱水机、Olymbus BX53 型显微镜等。

1.3 实验动物

6～7 周龄 SPF 级 SD 大鼠 60 只，160～180 g，雌雄各半，来源于军事医学科学院实验动物中心，生产许可证号 SCXK（军）-2007-004；合格证号 0003623；使用许可证号 SYXK（晋）2008-0004。

1.4 分组及给药方法

SD 大鼠随机分为对照组和三乙醇胺 300 mg/kg 剂量组，每组 30 只，雌雄各半。三乙醇胺组尾 iv 150

收稿日期：2012-04-13
作者简介：魏锦萍（1973—），女，山西长治人，硕士，助理研究员，研究方向为药物毒理学。Tel: 18636857197 E-mail: zgwjp@yahoo.com.cn

mg/mL 的三乙醇胺溶液 2 mL/kg，每日 1 次（上午 8:00～12:00），连续给药 30 d。对照组给予等体积的生理盐水。分别于给药结束与恢复 4 周后进行大体解剖和组织病理学检查。

1.5 组织病理学检查

实验动物用戊巴比妥钠麻醉，腹主动脉放血处死，取心脏、肝脏、脾脏、淋巴结、胸腺、胸骨骨髓、肺脏、肾脏、肾上腺、膀胱、脑、垂体、胃、肠、睾丸、附睾、前列腺、子宫、卵巢、乳腺、脊髓、坐骨神经、甲状腺、甲状旁腺、食管、唾液腺、胰腺、气管、主动脉和注射部位，用 10%福尔马林固定，常规脱水，石蜡包埋，切片，HE 染色，观察组织形态学变化。

2 结果

2.1 生长发育情况及中毒症状

在实验期间，三乙醇胺组和对照组所有 SD 大鼠行为活动、外观体征、排泄物等均未见异常，未出现动物死亡。从给药第 4 周开始，雄性大鼠的体质量增长速度减缓，停药后逐渐恢复，至恢复期结束时，与对照组比较，未见有统计学意义的差异；在给药过程中，与对照组相比，雌性动物体质量增长未见差异，而从停药后第 1 周开始，体质量增长速度有较对照组加快的趋势，直至恢复期结束，这种差异可能与动物的个体差异有关。见表 1。

2.2 大体观察

在给药结束和恢复 4 周后的解剖过程中，三乙醇胺组与对照组所有 SD 大鼠（包括注射部位皮肤）、皮下组织均未见异常，胸腔、腹腔和颅腔内各脏器的位置、形态、大小、颜色、质地亦未见异常。

2.3 三乙醇胺染毒 SD 大鼠脏器质量和脏器系数

与对照组相比，三乙醇胺组雌性动物给药结束时肝脏、肾脏和脾脏的脏器质量和脏器系数增加，恢复期结束时，肝脏和肾脏的脏器质量和脏器系数仍存在差异；三乙醇胺组雄性动物给药结束肝脏质量明显降低，肾脏的脏器系数明显增加。其余脏器的脏器质量和脏器系数未见明显差异。结果见表 2、3。

表 1 SD 大鼠 iv 三乙醇胺后体质量的变化（$\bar{x} \pm s$）

Table 1 Bodyweight change of SD rats after iv injection of trolamine ($\bar{x} \pm s$)

组别		n	体质量/g					
			第 0 周	第 1 周	第 2 周	第 3 周	第 4 周	第 5 周
雌鼠	对照	15	179.4±7.9	182.7±8.1	200.6± 9.2	214.2± 9.3	222.3±11.1	229.3± 9.8
	三乙醇胺	15	178.9±7.5	184.5±8.5	203.8±13.7	210.9±14.4	222.0±14.5	229.8±17.3
雄鼠	对照	15	208.4±7.5	224.6±7.7	278.3± 8.5	315.4±10.4	349.3±11.7	368.9±13.9
	三乙醇胺	15	208.0±7.2	224.9±8.5	271.7±13.1	308.9±17.6	333.0±20.5#	346.9±23.4##

组别		n	体质量/g			
			第 6 周	第 7 周	第 8 周	第 9 周
雌鼠	对照	5	234.4± 8.7	234.8±10.3	238.8±11.8	242.4±11.1
	三乙醇胺	5	248.4± 9.5#	249.4±11.3#	256.6±12.8#	257.0± 9.9#
雄鼠	对照	5	396.0±18.4	414.4±13.2	432.4±15.1	442.6±18.6
	三乙醇胺	5	371.0±21.0##	392.6±22.9#	421.0±21.8	434.4±25.1

与对照组比较：# $P<0.05$、## $P<0.01$

# $P<0.05$, ## $P<0.01$ *vs* control group

表 2 雌性 SD 大鼠脏器质量和脏器系数的变化

Table 2 Change of viscera weight and viscera coefficient in female SD rats

	组别	脏器质量/g			脏器系数		
		肝	脾	肾	肝	脾	肾
给药结束	对照	5.127±1.755	0.490±0.059	1.403±0.085	2.314±0.780	0.221±0.028	0.632±0.037
（n=10）	三乙醇胺	6.884±0.572##	0.534±0.059	1.574±0.120#	3.266±0.205##	0.254±0.032#	0.748±0.062##
恢复期结束（n=5）	对照	5.821±0.206	0.412±0.061	1.382±0.069	2.555±0.193	0.180±0.023	0.606±0.038
	三乙醇胺	6.897±0.451#	0.478±0.045	1.692±0.241##	2.782±0.143#	0.193±0.017	0.681±0.079

与对照组比较：# $P<0.05$、## $P<0.01$

# $P<0.05$, ## $P<0.01$ *vs* control group

表 3 雄性 SD 大鼠脏器质量和脏器系数的变化

Table 3 Change of Viscera weight and viscera coefficient of male SD rat

组别		脏器质量/g			脏器系数		
		肝	脾	肾	肝	脾	肾
给药结束（n=10）	对照	9.567±0.712	0.677±0.086	2.204±0.152	2.690±0.151	0.190±0.020	0.620±0.036
	三乙醇胺	8.699±0.740##	0.675±0.137	2.381±0.215	2.615±0.066	0.203±0.035	0.717±0.050##
恢复期结束（n=5）	对照	11.107±1.090	0.703±0.065	2.635±0.235	2.613±0.298	0.165±0.013	0.619±0.050
	三乙醇胺	10.949±1.331	0.736±0.062	2.675±0.277	2.640±0.212	0.179±0.020	0.646±0.057

与对照组比较：## P<0.01

P<0.01 *vs* control group

2.3 组织病理学

2.3.1 给药结束 连续给药 30 d，SD 大鼠肾髓质肾小管上皮细胞变性，个别动物皮质也出现肾小管上皮细胞变性，其中雄鼠病变发生率高于雌鼠；脾小体生发中心增大，白髓边缘带增宽；淋巴结内淋巴滤泡数量增多，生发中心增大；肝组织内散发/局灶性肝细胞嗜酸性变，个别动物汇管区周围部分肝细胞小泡变，见图 1。

2.3.2 恢复期结束 恢复 4 周，SD 大鼠肝组织内散发肝细胞嗜酸性变；脾小体生发中心增大，白髓边缘带增宽，淋巴结内淋巴滤泡数量增多，生发中心增大，见图 2。

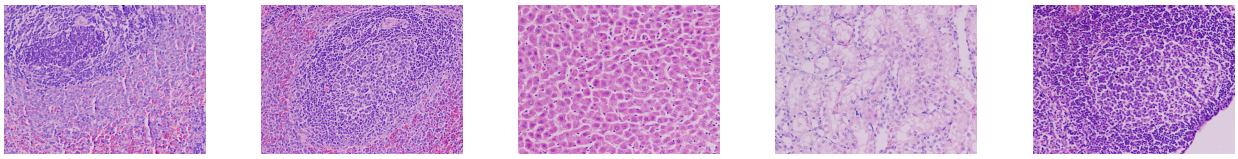

脾脏白髓边缘带增宽　脾脏白髓生发中心增大　散发肝细胞嗜酸性变　肾髓质较多肾小管上皮细胞变性　淋巴滤泡生发中心增大

图 1 三乙醇胺染毒 SD 大鼠组织病理学改变

Fig.1 Histopathological changes of SD rat poisoned by trolamine

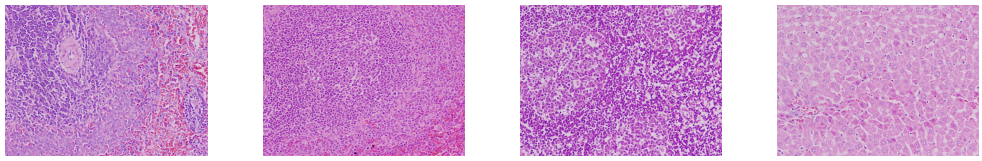

脾脏白髓边缘带增宽　脾小体生发中心增大　淋巴滤泡数量增多，生发中心增大　散发肝细胞嗜酸性变

图 2 三乙醇胺染毒 SD 大鼠恢复 4 周后的组织病理学改变

Fig.2 Histopathological changes of SD rat poisoned by trolamine after recovery for four weeks

2.4 结论

静脉注射一定剂量的三乙醇胺，对 SD 大鼠肝脏、肾脏、脾脏和淋巴结有一定的损伤作用，其中，肾脏的损伤可逆，脾脏、淋巴结和肝脏的损伤有一定程度的恢复。

3 讨论

经口给予三乙醇胺，大鼠 LD_{50} 为 9.110 g/kg，小鼠 LC_{50} 为 8.680 g/kg，属微毒化学物质，在胺类物质中口服毒性最低。据报道大鼠经口给予三乙醇胺，可使肝脏、肾脏和脾脏发生组织病理学变化，出现肾近曲小管上皮细胞水肿、肝细胞嗜酸性变以及脾小体生发中心的增大[3-4]。本实验结果显示，iv 三乙醇胺时，肝、脾和肾的脏器质量和脏器系数发生改变，以及肝、肾、脾和淋巴结发生组织病理学变化，其中脾和淋巴结的变化可能与三乙醇胺对免疫系统的影响有关；肾脏的变化可能与三乙醇胺和/或其代谢产物主要通过肾脏排泄有关；在给药结束和恢复期结束肝脏的病变程度并不严重，但是病变发生率较对照组明显升高，认为与给予三乙醇胺有关。

参考文献

[1] 中国药典[S]. 二部. 2010.

[2] 夏元洵. 化学物质毒性全书 [M]. 上海: 上海科技文献出版社, 1991.

[3] 李锋杰, 范志涛, 崔 群, 等. 三乙醇胺对染毒大鼠的病理性损伤作用 [J]. 潍坊医学院学报, 2000, 22(3): 196-197.

[4] 范志涛, 李锋杰, 孙凤祥, 等. 三乙醇胺染毒对大鼠机体危害的研究 [J]. 预防医学文献信息, 2001, 7(2): 109-110.