

大黄酚对慢性乙型病毒性肝炎大鼠肝功能损伤及肝脏纤维化作用及机制研究

买尔旦·米吉提, 唐国华, 艾则孜江·艾尔肯, 吾斯曼·艾海提*

新疆医科大学第一附属医院 药学部, 新疆 乌鲁木齐 830054

摘要: **目的** 探讨大黄酚对慢性乙型病毒性肝炎 (CHB) 大鼠肝功能损伤及肝脏纤维化的影响, 并分析相关作用机制。**方法** 60 只雄性 SD 大鼠随机分为对照组、模型组及大黄酚低、高剂量 (7.5、30 mg/kg) 组和拉米夫定 (10 mg/kg) 组, 每组 12 只。除对照组外, 其余各组均尾 iv 乙型肝炎病毒 (HBV) 抗原构建 CHB 模型, 造模成功后个给药组 ip 相应药物。采用全自动生化分析仪检测大鼠血清中天冬氨酸氨基转移酶 (AST)、丙氨酸氨基转移酶 (ALT)、总胆红素 (TBIL) 水平; 酶联免疫吸附 (ELISA) 法检测大鼠血清中透明质酸 (HA)、层黏连蛋白 (LN)、羟脯氨酸 (HYP) 水平; 苏木精-伊红 (HE) 染色及 Masson 染色观察大鼠肝脏组织病理形态学及纤维化; Western blotting 法检测大鼠肝脏组织中相关蛋白表达。**结果** 与模型组比较, 大黄酚 7.5、30 mg/kg 组和拉米夫定组大鼠血清中 ALT、AST、TBIL、HA、LN、HYP 水平均降低 ($P < 0.05$), 大鼠肝组织病理性损伤和胶原纤维沉积显著改善, 肝组织中 α -平滑肌肌动蛋白 (α -SMA)、I 型胶原 $\alpha 1$ 基因 (COL1A1)、葡萄糖调节蛋白 (GRP) 78、GRP94 及磷酸化真核生物翻译起始因子 2 α (p-eIF2 α)/eIF2 α 、磷酸化蛋白激酶 R 样内质网激酶 (p-PERK)/PERK 均显著降低 ($P < 0.05$); 且大黄酚 30 mg/kg 组、拉米夫定组大鼠血清和肝组织中上述指标均显著优于大黄酚 7.5 mg/kg 组 ($P < 0.05$)。**结论** 大黄酚可能通过调控内质网应激减轻 CHB 大鼠肝功能损伤, 改善大鼠肝纤维化。

关键词: 大黄酚; 慢性乙型病毒性肝炎; 内质网应激; 天冬氨酸氨基转移酶; 丙氨酸氨基转移酶; 总胆红素; 透明质酸; 层黏连蛋白; 羟脯氨酸

中图分类号: R285.5

文献标志码: A

文章编号: 1674-5515(2022)10-2177-07

DOI: 10.7501/j.issn.1674-5515.2022.10.002

Effect and mechanism of chrysophanol on liver function injury and liver fibrosis in chronic hepatitis B rats

MAIERDAN Mijiti, TANG Guo-hua, AIZEZIJIANG·Aierken, WUSIMAN Aihaiti

Department of Pharmacy, The First Affiliated Hospital of Xinjiang Medical University, Urumqi 830054, China

Abstract: Objective To investigate the effects of chrysophanol on liver function injury and liver fibrosis in rats with chronic viral hepatitis B (CHB), and to analyze the related mechanism. **Methods** Sixty male SD rats were randomly divided into control group, model group, chrysophanol low-dose and high-dose (7.5 and 30 mg/kg) groups, and lamivudine (10 mg/kg) group, with 12 rats in each group. Except for the control group, the CHB model was constructed by iv hepatitis B virus (HBV) antigen in the tail of the other groups, and the corresponding drugs were ip after successful modeling. The serum levels of AST, ALT, and TBIL were detected by automatic biochemical analyzer. The levels of HA, LN, and HYP in serum were detected by ELISA method. HE staining and Masson staining were used to observe the pathological morphology and fibrosis of liver tissue. The expression of related proteins in rat liver was detected by Western blotting. **Results** Compared with model group, the levels of ALT, AST, TBIL, HA, LN, and HYP in serum of rats in rheophanol 7.5, 30 mg/kg groups and lamivudine groups were decreased ($P < 0.05$), and pathological injury and collagen fiber deposition in liver tissue of rats were significantly improved. The levels of α -SMA, COL1A1, GRP78, GRP94, p-eIF2 α /eIF2 α , p-PERK/PERK ratio in liver tissue were significantly decreased ($P < 0.05$). The above indexes in serum and liver tissue of rats in chrysophanol 30 mg/kg group and lamivudine group were significantly better than those in chrysophanol 7.5 mg/kg group ($P < 0.05$).

收稿日期: 2022-07-08

基金项目: 新疆维吾尔自治区自然科学基金资助项目 (2021D01C216)

作者简介: 买尔旦·米吉提, 男, 药师, 本科, 研究方向为药理学。E-mail: avene00@163.com

*通信作者: 吾斯曼·艾海提

Conclusion Chrysophanol may reduce liver function injury and improve liver fibrosis in rats with CHB by regulating endoplasmic reticulum stress.

Key words: chrysophanol; chronic viral hepatitis B; endoplasmic reticulum stress; ALT; AST; TBIL; HA; LN; HYP

慢性乙型病毒性肝炎 (CHB) 是由乙型肝炎病毒 (HBV) 感染人体引起的以肝脏损伤为主的传染性疾病。研究显示, CHB 是肝纤维化的主要诱因之一, 与肝硬化、原发性肝癌的发生发展密切相关, 严重危害人类生命健康^[1-3]。目前, 临床治疗 CHB 主要以抗病毒药物、保肝药物为主, 虽然取得了一定效果, 但却无法彻底杀灭病毒, 并且化学药治疗对 CHB 引起的肝纤维化疗效欠佳^[4]。因此, 积极探索 HBV 感染机制, 探寻有效的治疗方法是根治 CHB 的关键。大黄酚是一种天然存在的蒽醌类化合物, 主要从蓼科植物掌叶大黄的根茎中提取得到, 具有神经保护、抗癌、抗菌、抗氧化和调血脂等多种药理作用^[5]。研究发现大黄酚对流行性乙型脑炎病毒具有较高的治疗指数, 提示大黄酚可能是一种潜在的抗病毒药物^[6]。此外, 大黄酚可通过调控细胞凋亡、氧化应激和内质网应激等防止肝星状细胞 (HSC) 活化, 提示大黄酚有保护肝脏功能的作用^[7]。但关于大黄酚作用于 CHB 的报道较少。本研究探讨大黄酚对 CHB 模型大鼠的作用效果及其相关分子机制, 以期为临床治疗 CHB 提供参考依据。

1 材料与方法

1.1 实验材料

SPF 级雄性 SD 大鼠, 8~10 周龄, 体质量 200~220 g, 购自新疆医科大学实验动物中心, 实验动物许可证号 SCXK (新) 2018-0002。本研究动物实验经新疆医科大学第一附属医院伦理委员会审批 (批准号 20210517193) 在室温 18~24 °C, 相对湿度 50%~70% 环境中以标准饲料喂养, 自由进食饮水。HBV 抗原购自北京动物传染病实验研究中心; 拉米夫定 (质量分数 ≥99%, 批号 HY-B0250) 购自上海百世凯化学科技有限公司; 大黄酚 (质量分数 ≥98%, 批号 D101143) 购自上海阿拉丁生化科技股份有限公司; BCA 试剂盒、RIPA 裂解液、ECL 发光试剂均购自上海原鑫生物科技有限公司, 批号分别为 UB276924、LM-389、170-5060; 苏木精-伊红 (HE) 试剂盒、Masson 染色试剂盒均购自上海歌凡生物科技有限公司, 批号分别为 M020、M029; 天冬氨酸氨基转移酶 (AST)、丙氨酸氨基转移酶 (ALT)、血清总胆红素 (TBIL) 测定试剂盒均购自

武汉赛培生物科技有限公司, 批号分别为 SP12839、SP30121、SP13173; 层黏连蛋白 (LN)、羟脯氨酸 (HYP)、透明质酸 (HA) 酶联免疫吸附法 (ELISA) 检测试剂盒购自武汉默沙克生物科技有限公司, 批号分别为 201825、201803、201709; GAPDH、I 型胶原 α1 基因 (COL1A1)、α-平滑肌肌动蛋白 (α-SMA)、葡萄糖调节蛋白 78 (GRP78)、GRP94、真核生物翻译起始因子 2α (eIF2α)、磷酸化 eIF2α (p-eIF2α)、蛋白激酶 R 样内质网激酶 (PERK)、磷酸化 PERK (p-PERK) 一抗、辣根过氧化物酶标记的二抗均购自英国 Abcam 公司, 批号分别为 ab8245、ab273846、ab240678、ab21685、ab238126、ab169528、ab32157、ab229912、ab79483、ab6728。

1.2 实验方法

1.2.1 CHB 大鼠模型制备 将适应性喂养 1 周的 60 只 SD 大鼠随机分为对照组、模型组及大黄酚低、高剂量 (7.5、30 mg/kg) 组和拉米夫定组, 每组 12 只。对照组大鼠尾 iv 生理盐水, 其余各组大鼠参照文献方法^[8]构建 CHB 模型, 将 HBV 抗原用 Hank 调试剂稀释至浓度为 1×10^6 mL, 取 10 mL/kg 经尾 iv 于大鼠, 每周注射 1 次, 连续注射 3 周。

1.2.2 动物给药 大黄酚溶液制备: 用 N,N-二甲基甲酰胺溶液溶解、聚山梨酯-80 助溶, 生理盐水稀释成所需浓度, 4 °C 冰箱避光保存。造模成功后第 2 天结合参考文献方法^[9]和预试验确定给药剂量对各组大鼠进行给药处理。对照组和模型组大鼠 ip 等量生理盐水; 大黄酚低剂量组大鼠 ip 7.5 mg/kg 大黄酚溶液; 大黄酚高剂量组大鼠 ip 30 mg/kg 大黄酚溶液; 拉米夫定组大鼠 ip 10 mg/kg 拉米夫定。每天给药 1 次, 连续给药 8 周。

1.2.3 标本采集 末次给药后, 各组大鼠禁食 12 h, 大鼠麻醉后, 经腹主动脉采血, 离心分离血清, 置于 -20 °C 保存。随后处死大鼠, 取大鼠肝脏组织, 冲洗干净后, 根据实验需求分别置于 -80 °C 保存备用和置于 4% 多聚甲醛溶液固定, 固定后的大鼠肝脏制成 5 μm 厚度的石蜡切片。

1.2.4 生化指标检测 采用全自动生化分析仪检测各组大鼠血清中 ALT、AST、TBIL 水平; 按 ELISA 试剂盒说明书检测血清中 HA、LN、HYP 水平。

1.2.5 肝组织病理形态学变化及纤维化情况检测 取大鼠肝组织石蜡切片, 严格按照相应试剂盒操作说明书分别进行 HE 染色和 Masson 染色, 于显微镜下观察染色情况。

1.2.6 Western blotting 法检测肝脏组织中相关蛋白表达 取大鼠肝脏组织, 加入蛋白裂解液于冰上提取总蛋白, 以 BCA 试剂盒定量蛋白质, 沸水浴使蛋白变性, 10% SDS-PAGE 分离蛋白, 转至 PVDF 膜上, 5% 脱脂奶粉室温封闭膜 2 h, TBST 洗膜 3 次, 在 4 ℃ 条件下将膜与 1 : 1 000 比例稀释的 GAPDH、 α -SMA、Collagen I、GRP78、GRP94、eIF2 α 、p-eIF2 α 、PERK、p-PERK 一抗溶液孵育过夜, TBST 洗膜 3 次, 室温下将膜与二抗溶液 (1 : 2 000) 孵育 1 h, 洗膜, 滴加 ECL 发光溶液显影成像, Image

J 软件分析蛋白条带灰度值。

1.3 统计学方法

采用 SPSS 20.0 软件进行统计学分析, 实验结果以 $\bar{x} \pm s$ 表示, 多组间比较采用单因素方差分析, 进一步两两比较采用 LSD-*t* 检验。

2 结果

2.1 大黄酚对 CHB 大鼠肝功能指标的影响

与对照组比较, 模型组大鼠血清中 ALT、AST、TBIL 均显著升高 ($P < 0.05$); 与模型组比较, 大黄酚 7.5、30 mg/kg 组, 拉米夫定组大鼠血清中 ALT、AST、TBIL 水平均显著降低 ($P < 0.05$), 且大黄酚 30 mg/kg 组、拉米夫定组大鼠血清中 ALT、AST、TBIL 水平均低于大黄酚 7.5 mg/kg 组 ($P < 0.05$), 见表 1。

表 1 大黄酚对 CHB 大鼠肝功能指标的影响 ($\bar{x} \pm s$, $n = 12$)

Table 1 Effects of chrysophanol on liver function indexes of CHB rats ($\bar{x} \pm s$, $n = 12$)

组别	剂量/(mg·kg ⁻¹)	ALT/(U·L ⁻¹)	AST/(U·L ⁻¹)	TBIL/(μ mol·L ⁻¹)
对照	—	37.26 ± 3.87	33.54 ± 3.65	1.63 ± 0.16
模型	—	94.39 ± 9.61*	82.33 ± 8.42*	9.61 ± 0.90*
大黄酚	7.5	75.92 ± 8.56 [#]	65.27 ± 6.25 [#]	6.07 ± 0.63 [#]
	30	61.48 ± 6.03 ^{#▲}	53.11 ± 5.45 ^{#▲}	3.85 ± 0.39 ^{#▲}
拉米夫定	10	59.85 ± 5.79 ^{#▲}	53.16 ± 5.57 ^{#▲}	3.78 ± 0.31 ^{#▲}

与对照组比较: * $P < 0.05$; 与模型组比较: [#] $P < 0.05$; 与大黄酚 7.5 mg·kg⁻¹ 组比较: [▲] $P < 0.05$

^{*} $P < 0.05$ vs control group; [#] $P < 0.05$ vs model group; [▲] $P < 0.05$ vs chrysophanol 7.5 mg·kg⁻¹ group

2.2 大黄酚对 CHB 大鼠肝组织病理形态学的影响

对照组大鼠肝脏组织结构清晰, 形态正常, 肝细胞呈放射状排列; 模型组大鼠肝脏组织明显肿胀、有空泡样改变, 肝细胞排列散乱, 细胞坏死, 存在大量炎性细胞浸润; 大黄酚 7.5、30 mg/kg 组, 拉米夫定组大鼠肝组织病理损伤均有不同程度改善, 大黄酚 30 mg/kg 组、拉米夫定组大鼠肝组织病理损伤改善程度更为显著, 见图 1。

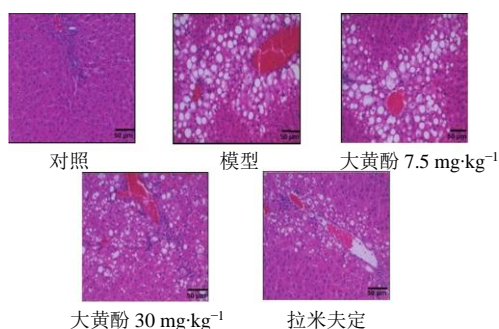


图 1 大黄酚对 CHB 大鼠肝组织病理形态学的影响(HE 染色, $\times 200$)

Fig. 1 Effect of chrysophanol on liver histopathology of CHB rats (HE staining, $\times 200$)

2.3 大黄酚对 CHB 大鼠血清纤维化指标的影响

与对照组比较, 模型组大鼠血清中 HA、LN、HYP 水平均升高 ($P < 0.05$); 与模型组比较, 大黄酚 7.5、30 mg/kg 组, 拉米夫定组大鼠血清中 HA、LN、HYP 水平均降低 ($P < 0.05$), 且大黄酚 30 mg/kg 组、拉米夫定组大鼠血清中 HA、LN、HYP 水平均低于大黄酚 7.5 mg/kg 组 ($P < 0.05$), 见表 2。

2.4 大黄酚对 CHB 大鼠肝组织纤维化的影响

对照组肝中心静脉及肝窦周围胶原边缘清晰, 肝小叶结构正常, 无明显胶原沉积; 模型组大鼠肝脏组织可见大量蓝染的胶原沉积; 大黄酚 7.5、30 mg/kg 组, 拉米夫定组大鼠肝脏组织胶原沉积均有不同程度减少, 且大黄酚 30 mg/kg 组、拉米夫定组大鼠肝脏组织胶原沉积减少较大黄酚 7.5 mg/kg 组更为明显, 见图 2。

2.5 大黄酚对 CHB 大鼠肝组织纤维化相关蛋白表达的影响

与对照组比较, 模型组大鼠肝组织中 α -SMA、COL1A1 蛋白表达量均显著升高 ($P < 0.05$); 与模型组比较, 大黄酚 7.5、30 mg/kg 组, 拉米夫定组大

表 2 大黄酚对 CHB 大鼠血清纤维化指标的影响 ($\bar{x} \pm s, n = 12$)

Table 2 Effects of chrysophanol on serum fibrosis indexes in CHB rats ($\bar{x} \pm s, n = 12$)

组别	剂量/(mg·kg ⁻¹)	HA/(ng·L ⁻¹)	LN/(ng·L ⁻¹)	HYP/(ng·L ⁻¹)
对照	—	35.36 ± 3.11	53.62 ± 5.47	1.15 ± 0.21
模型	—	76.31 ± 6.85*	125.30 ± 13.59*	2.32 ± 0.53*
大黄酚	7.5	68.29 ± 6.20#	92.56 ± 10.35#	1.81 ± 0.39#
	30	51.22 ± 5.61#▲	81.33 ± 8.65#▲	1.73 ± 0.35#▲
拉米夫定	10	49.53 ± 5.39#▲	80.55 ± 8.13#▲	1.71 ± 0.31#▲

与对照组比较: **P* < 0.05; 与模型组比较: #*P* < 0.05; 与大黄酚 7.5 mg·kg⁻¹ 组比较: ▲*P* < 0.05

**P* < 0.05 vs control group; #*P* < 0.05 vs model group; ▲*P* < 0.05 vs chrysophanol 7.5 mg·kg⁻¹ group

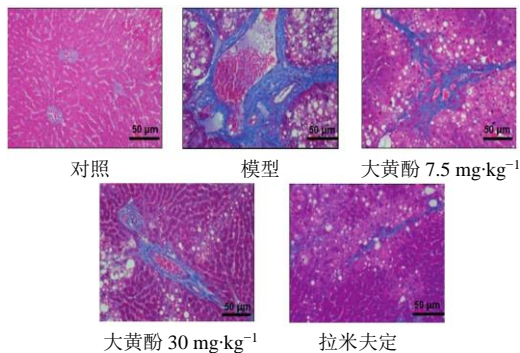


图 2 大黄酚对 CHB 大鼠肝组织纤维化的影响 (Masson 染色, ×200)

Fig. 2 Effect of chrysophanol on liver fibrosis in CHB rats (Masson staining, ×200)

鼠肝组织中 α -SMA、COL1A1 蛋白表达量均显著降低 (*P* < 0.05), 且大黄酚 30 mg/kg 组、拉米夫定组大鼠肝组织中 α -SMA、COL1A1 蛋白表达量均显著低于大黄酚 7.5 mg/kg 组 (*P* < 0.05), 见图 3、表 3。

2.6 大黄酚对 CHB 大鼠肝组织内质网应激相关蛋白表达的影响

与对照组比较, 模型组大鼠肝组织中 GRP78、GRP94 蛋白表达量及 p-eIF2 α /eIF2 α 、p-PERK/PERK 值均升高 (*P* < 0.05); 与模型组比较, 大黄酚 7.5、30 mg/kg 组, 拉米夫定组大鼠肝组织中 GRP78、GRP94 蛋白表达量及 p-eIF2 α /eIF2 α 、p-PERK/PERK 值均显著降低 (*P* < 0.05), 且大黄酚 30 mg/kg 组、拉米夫定大鼠肝组织中 GRP78、GRP94 蛋白表达量及 p-eIF2 α /eIF2 α 、p-PERK/PERK 值均显著低于大黄酚 7.5 mg/kg 组 (*P* < 0.05), 见图 4、表 4。

3 讨论

HBV 感染引起的肝脏炎症、肝纤维化甚至肝硬化等病理变化是肝癌发生的重要原因, 有效抑制 HBV 在体内复制、延缓肝纤维化发展至肝硬化是治疗乙型病毒性肝炎、减少原发性肝癌的关键^[10]。前期研究表明^[11], 大黄酚能够显著抑制 HBV X 蛋白

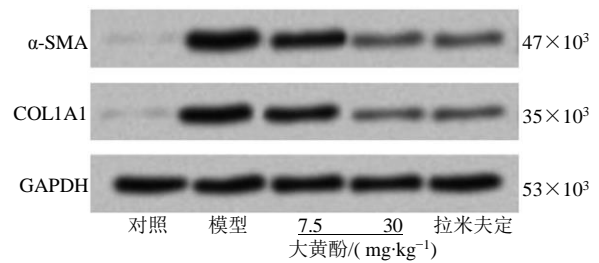


图 3 大黄酚对 CHB 大鼠肝组织纤维化相关蛋白表达的影响
Fig. 3 Effect of chrysophanol on the expression of fibrosis-related proteins in liver tissue of CHB rats

表 3 大黄酚对 CHB 大鼠肝组织纤维化相关蛋白表达的影响 ($\bar{x} \pm s, n = 12$)

Table 3 Effect of chrysophanol on the expression of fibrosis-related proteins in liver tissue of CHB rats ($\bar{x} \pm s, n = 12$)

组别	剂量/(mg·kg ⁻¹)	α -SMA/GAPDH	COL1A1/GAPDH
对照	—	0.07 ± 0.01	0.08 ± 0.01
模型	—	1.48 ± 0.14*	1.21 ± 0.12*
大黄酚	7.5	1.17 ± 0.11#	0.95 ± 0.09#
	30	0.53 ± 0.05#▲	0.36 ± 0.03#▲
拉米夫定	10	0.52 ± 0.05#▲	0.38 ± 0.04#▲

与对照组比较: **P* < 0.05; 与模型组比较: #*P* < 0.05; 与大黄酚 7.5 mg·kg⁻¹ 组比较: ▲*P* < 0.05

**P* < 0.05 vs control group; #*P* < 0.05 vs model group; ▲*P* < 0.05 vs chrysophanol 7.5 mg·kg⁻¹ group

诱导的 HSC 纤维化, 提示大黄酚具有抗病毒性感染所致肝细胞纤维化的作用。AST、ALT 等转氨酶是检验肝损伤的敏感性指标, 肝细胞受损时 AST、ALT 会释放到血液中, 使血清 AST、ALT 升高^[12]。血清 TBIL 是肝功能检查中 1 项重要指标, 研究显示^[13], CHB 相关的肝硬化患者血清中 TBIL 水平显著升高, 其水平变化与肝功能损伤严重程度及患者预后有一定关系。本研究构建 CHB 大鼠模型, 检测发现 CHB 大鼠血清中 ALT、AST、TBIL 水平显著升高, 且大鼠肝脏组织存在明显的病理损伤和炎症

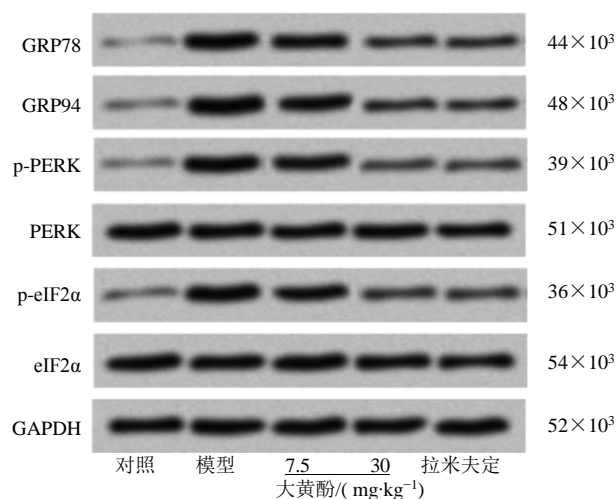


图 4 大黄酚对 CHB 大鼠肝组织内质网应激相关蛋白表达的影响

Fig. 4 Effect of chrysophanol on the expression of endoplasmic reticulum stress-related proteins in liver tissue of CHB rats

表 4 大黄酚对 CHB 大鼠肝组织内质网应激相关蛋白表达的影响 ($\bar{x} \pm s, n = 12$)

Table 4 Effects of chrysophanol on the expression of endoplasmic reticulum stress-related proteins in liver tissues of CHB rats ($\bar{x} \pm s, n = 12$)

组别	剂量/(mg·kg ⁻¹)	GRP78/GAPDH	GRP94/GAPDH	p-eIF2α/eIF2α	p-PERK/PERK
对照	—	0.11 ± 0.01	0.15 ± 0.01	0.13 ± 0.01	0.12 ± 0.01
模型	—	1.49 ± 0.15*	1.52 ± 0.15*	1.16 ± 0.12*	1.14 ± 0.11*
大黄酚	7.5	1.10 ± 0.11#	1.08 ± 0.11#	1.02 ± 0.10#	0.91 ± 0.09#
	30	0.63 ± 0.06#▲	0.58 ± 0.06#▲	0.50 ± 0.05#▲	0.53 ± 0.05#▲
拉米夫定	10	0.61 ± 0.06#▲	0.57 ± 0.06#▲	0.51 ± 0.05#▲	0.52 ± 0.05#▲

与对照组比较: * $P < 0.05$; 与模型组比较: # $P < 0.05$; 与大黄酚 7.5 mg·kg⁻¹ 组比较: ▲ $P < 0.05$

* $P < 0.05$ vs control group; # $P < 0.05$ vs model group; ▲ $P < 0.05$ vs chrysophanol 7.5 mg·kg⁻¹ group

述指标水平可有效改善肝纤维化^[17-19]。本研究检测结果显示, CHB 大鼠血清中 HA、LN、HYP 水平均明显升高, Masson 染色显示肝脏组织存在明显的胶原蛋白沉积, 肝组织中 α -SMA、COL1A1 蛋白表达均明显上调。表明 CHB 大鼠肝脏存在明显的纤维化。大黄酚和拉米夫定干预后, CHB 大鼠血清中 HA、LN、HYP 水平均降低, 肝脏组织胶原蛋白沉积明显减少, 肝组织中 α -SMA、COL1A1 蛋白表达均下调, 且大黄酚 30 mg/kg 组的作用效果优于大黄酚 7.5 mg/kg 组。近年来的研究发现, 大黄酚具有改善心肌纤维化和肾纤维化的药理作用^[20-21]。本研究结果提示大黄酚对 CHB 引起的大鼠肝纤维化亦具有显著的治疗作用。

内质网应激是细胞自我保护的一种生理性效

细胞浸润, 提示 CHB 大鼠模型构建成功。采用大黄酚干预后, CHB 大鼠血清中 ALT、AST、TBIL 水平显著降低, 大鼠肝脏组织病理损伤和炎性细胞浸润明显改善, 并且大黄酚 30 mg/kg 组对 CHB 大鼠肝功能损伤的改善效果优于大黄酚 7.5 mg/kg 组。表明大黄酚具有显著治疗 CHB 的功效, 且大黄酚的药理作用与其药物剂量具有相关性。

肝纤维化是慢性肝病进展至终末期肝病必经的病理性过程, 其可导致重复性组织损伤, 降低肝脏的再生能力, 对肝脏具有严重不利影响。HA 是肝间质成纤维细胞合成的一种糖胺聚糖, 参与细胞外基质 (ECM) 沉积, 加速纤维组织形成; LN 存在于血管、肝内胆管和淋巴基底膜, 可促进上皮细胞和内皮细胞合成胶原蛋白^[14]。HYP 是胶原蛋白特有的氨基酸, α -SMA 和 COL1A1 是 ECM 的主要组成部分, 均可直接反映组织纤维化程度^[15-16]。

多项研究报道, 在动物模型中, 降低或抑制上

应, 但内质网应激持续发生时, 会产生一系列信号传递, 启动细胞凋亡, 引起组织损伤。已有研究证实, 内质网应激通过参与炎症反应、细胞凋亡和 HSC 激活的纤维化而驱动肝脏疾病的发病机制^[22]。内质网应激发生时, 其标志物 GRP78 和 GRP94 表达增加, 同时介导内质网跨膜蛋白 PERK 的活化, 产生一系列级联反应, PERK 作为一种 I 型跨膜蛋白, 其磷酸化的主要底物是 eIF2 α , PERK 活化使 eIF2 α 磷酸化, 从而抑制蛋白质合成和翻译, 减少未折叠蛋白的进一步地增加, 防止内质网应激反应加剧^[23-24]。Choi 等^[25]报道, HBV 感染引起的内质网应激与肝癌发生和肝脏慢性炎症进展有关。研究报道, 在阿尔兹海默症细胞和动物模型以及脑出血后脑损伤相关细胞实验中大黄酚通过干扰 GRP78、

PERK、p-eIF2 α 和 CHOP 蛋白表达水平抑制内质网应激途径发挥神经保护作用^[26-27]；在缺氧/复氧诱导的肾细胞损伤中，大黄酚通过下调 CHOP 和 p-IRE1 α 表达抑制内质网应激，发挥肾保护作用^[28]。本研究结果显示，CHB 大鼠肝脏组织中 GRP78、GRP94、p-eIF2 α 、p-PERK 蛋白表达均显著上调，而大黄酚和拉米夫定可明显下调模型大鼠肝组织中 GRP78、GRP94、p-eIF2 α 、p-PERK 蛋白表达。提示大黄酚可能是通过抑制内质网应激反应保护肝脏。

综上所述，本研究证实大黄酚具有显著减轻 CHB 肝功能损伤、改善肝脏纤维化的作用，其作用机制可能与调控内质网应激反应有关。本研究为 CHB 的治疗提供了新的潜在候选药物。

利益冲突 所有作者均声明不存在利益冲突

参考文献

- [1] Tang L S Y, Covert E, Wilson E, *et al.* Chronic hepatitis B infection: A review [J]. *JAMA*, 2018, 319(17): 1802-1813.
- [2] Terrault NA, Lok A S F, McMahon B J, *et al.* Update on prevention, diagnosis, and treatment of chronic hepatitis B: AASLD 2018 hepatitis B guidance [J]. *Hepatology*, 2018, 67(4): 1560-1599.
- [3] Revill P A, Tu T, Netter H J, *et al.* The evolution and clinical impact of hepatitis B virus genome diversity [J]. *Nat Rev Gastroenterol Hepatol*, 2020, 17(10): 618-634.
- [4] Singh K P, Crane M, Audsley J, *et al.* HIV-hepatitis B virus coinfection: epidemiology, pathogenesis, and treatment [J]. *AIDS*, 2017, 31(15): 2035-2052.
- [5] Xie L, Tang H, Song J, *et al.* Chrysophanol: A review of its pharmacology, toxicity and pharmacokinetics [J]. *J Pharm Pharmacol*, 2019, 71(10): 1475-1487.
- [6] Chang S J, Huang S H, Lin Y J, *et al.* Antiviral activity of *Rheum palmatum* methanol extract and chrysophanol against Japanese encephalitis virus [J]. *Arch Pharm Res*, 2014, 37(9): 1117-1123.
- [7] Wu J S, Chiu V, Lan C C, *et al.* Chrysophanol prevents lipopolysaccharide-induced hepatic stellate cell activation by upregulating apoptosis, oxidative stress, and the unfolded protein response [J]. *Evid Based Complement Alternat Med*, 2020, 2020: 8426051.
- [8] 季楠, 马娟, 陈克研, 等. 姜黄素通过上调 PPAR γ /c-Ski 信号通路在大鼠乙型肝炎病毒性肝炎模型中发挥保护作用 [J]. *解剖科学进展*, 2021, 27(3): 358-361.
- [9] 魏攀, 郭晋祥, 于德意, 等. 大黄酚促进巨噬细胞 M2 型极化缓解脓毒症大鼠肺损伤 [J]. *免疫学杂志*, 2020, 36(9): 748-755.
- [10] Tian T, Song C, Jiang L, *et al.* Hepatitis B virus infection and the risk of cancer among the Chinese population [J]. *Int J Cancer*, 2020, 147(11): 3075-3084.
- [11] Kuo C Y, Chiu V, Hsieh P C, *et al.* Chrysophanol attenuates hepatitis B virus X protein-induced hepatic stellate cell fibrosis by regulating endoplasmic reticulum stress and ferroptosis [J]. *J Pharmacol Sci*, 2020, 144(3): 172-182.
- [12] Abdulkareem L O, Ndububa D A, Uzunwangho A O, *et al.* Hepatitis D virus antibodies and liver function profile among patients with chronic hepatitis B infection in Abuja, Nigeria [J]. *J Infect Dev Ctries*, 2021, 15(1): 141-146.
- [13] 周汉义, 周俊豪, 朱建光. 血清 NGAL、Scr、TBil 在慢性乙型肝炎肝硬化患者预后评估中的应用价值 [J]. *中西医结合肝病杂志*, 2021, 31(12): 1085-1088.
- [14] Yang X Z, Gen A W, Xian J C, *et al.* Diagnostic value of various noninvasive indexes in the diagnosis of chronic hepatic fibrosis [J]. *Eur Rev Med Pharmacol Sci*, 2018, 22(2): 479-485.
- [15] Gabr S A, Alghadir A H. Handgrip strength and vitamin D as predictors of liver fibrosis and malnutrition in chronic hepatitis C patients [J]. *Dis Markers*, 2021, 2021: 6665893.
- [16] Li W, Yu X, Chen X, *et al.* HBV induces liver fibrosis via the TGF- β 1/miR-21-5p pathway [J]. *Exp Ther Med*, 2021, 21(2): 169.
- [17] Liao Y, Gong J, Zhou W, *et al.* Serum liver fibrosis markers discriminate significant liver inflammation in chronic hepatitis B patients with normal or near-normal alanine aminotransferase [J]. *J Med Virol*, 2019, 91(4): 642-649.
- [18] Cheng Q, Li C, Yang C F, *et al.* Methyl ferulic acid attenuates liver fibrosis and hepatic stellate cell activation through the TGF- β 1/Smad and NOX4/ROS pathways [J]. *Chem Biol Interact*, 2019, 299: 131-139.
- [19] Aoyama Y, Naiki-Ito A, Xiaochen K, *et al.* Lactoferrin prevents hepatic injury and fibrosis via the inhibition of NF- κ B signaling in a rat non-alcoholic steatohepatitis model [J]. *Nutrients*, 2021, 14(1): 42.
- [20] Lian Y, Xia X, Zhao H, *et al.* The potential of chrysophanol in protecting against high fat-induced cardiac injury through Nrf2-regulated anti-inflammation, anti-oxidant and anti-fibrosis in Nrf2 knockout mice [J]. *Biomed Pharmacother*, 2017, 93: 1175-1189.
- [21] Gu M, Zhou Y, Liao N, *et al.* Chrysophanol, a main anthraquinone from *Rheum palmatum* L. (Rhubarb), protects against renal fibrosis by suppressing NKG2/NF- κ B pathway [J]. *Phytomedicine*, 2022, 105: 154381.
- [22] Maiers J L, Malhi H. Endoplasmic reticulum stress in metabolic liver diseases and hepatic fibrosis [J]. *Semin*

- Liver Dis*, 2019, 39(2): 235-248.
- [23] 辛海瑞, 郝月, 张闯, 等. 葡萄糖调节蛋白 94 在内质网应激诱导肝细胞凋亡中的调控机制研究进展 [J]. 畜牧兽医学报, 2019, 50(10): 1963-1971.
- [24] Li J, Zhuo J Y, Zhou W, *et al.* Endoplasmic reticulum stress triggers delanzomib-induced apoptosis in HCC cells through the PERK/eIF2 α /ATF4/CHOP pathway [J]. *Am J Transl Res*, 2020, 12(6): 2875-2889.
- [25] Choi Y M, Lee S Y, Kim B J. Naturally occurring hepatitis B virus mutations leading to endoplasmic reticulum stress and their contribution to the progression of hepatocellular carcinoma [J]. *Int J Mol Sci*, 2019, 20(3): 597.
- [26] Zhao X, Qiao D, Guan D, *et al.* Chrysophanol ameliorates hemin-induced oxidative stress and endoplasmic reticulum stress by regulating MicroRNA-320-5p/Wnt3a pathway in HT22 cells [J]. *Oxid Med Cell Longev*, 2022, 2022: 9399658.
- [27] Li X, Cheng Y, Qin Y, *et al.* Chrysophanol exerts neuroprotective effects via interfering with endoplasmic reticulum stress apoptotic pathways in cell and animal models of Alzheimer's disease [J]. *J Pharm Pharmacol*, 2022, 74(1): 32-40.
- [28] Lin C H, Tseng H F, Hsieh P C, *et al.* Nephroprotective role of chrysophanol in hypoxia/reoxygenation-induced renal cell damage via apoptosis, ER stress, and ferroptosis [J]. *Biomedicines*, 2021, 9(9): 1283.

[责任编辑 高源]